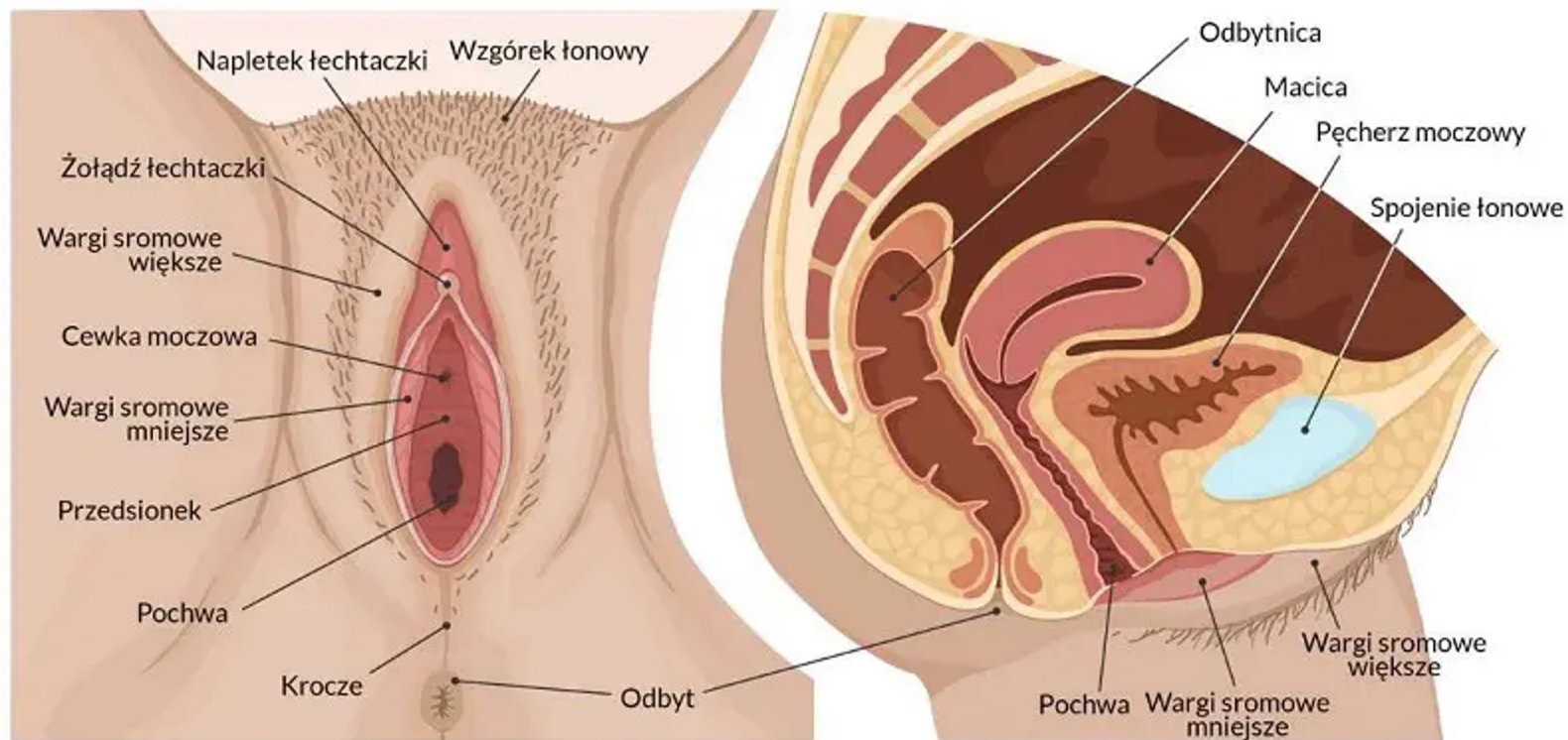
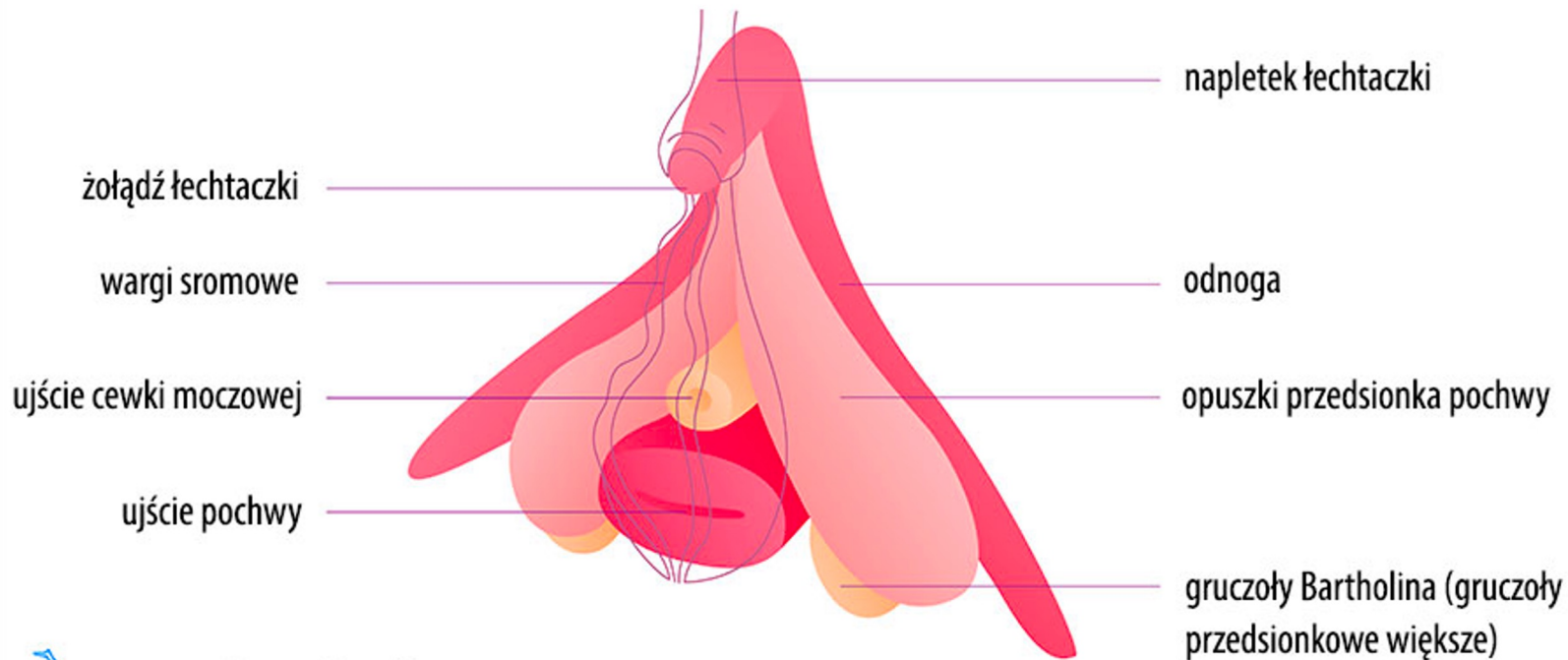

# Anatomia żeńskich narządów płciowych

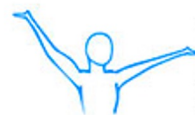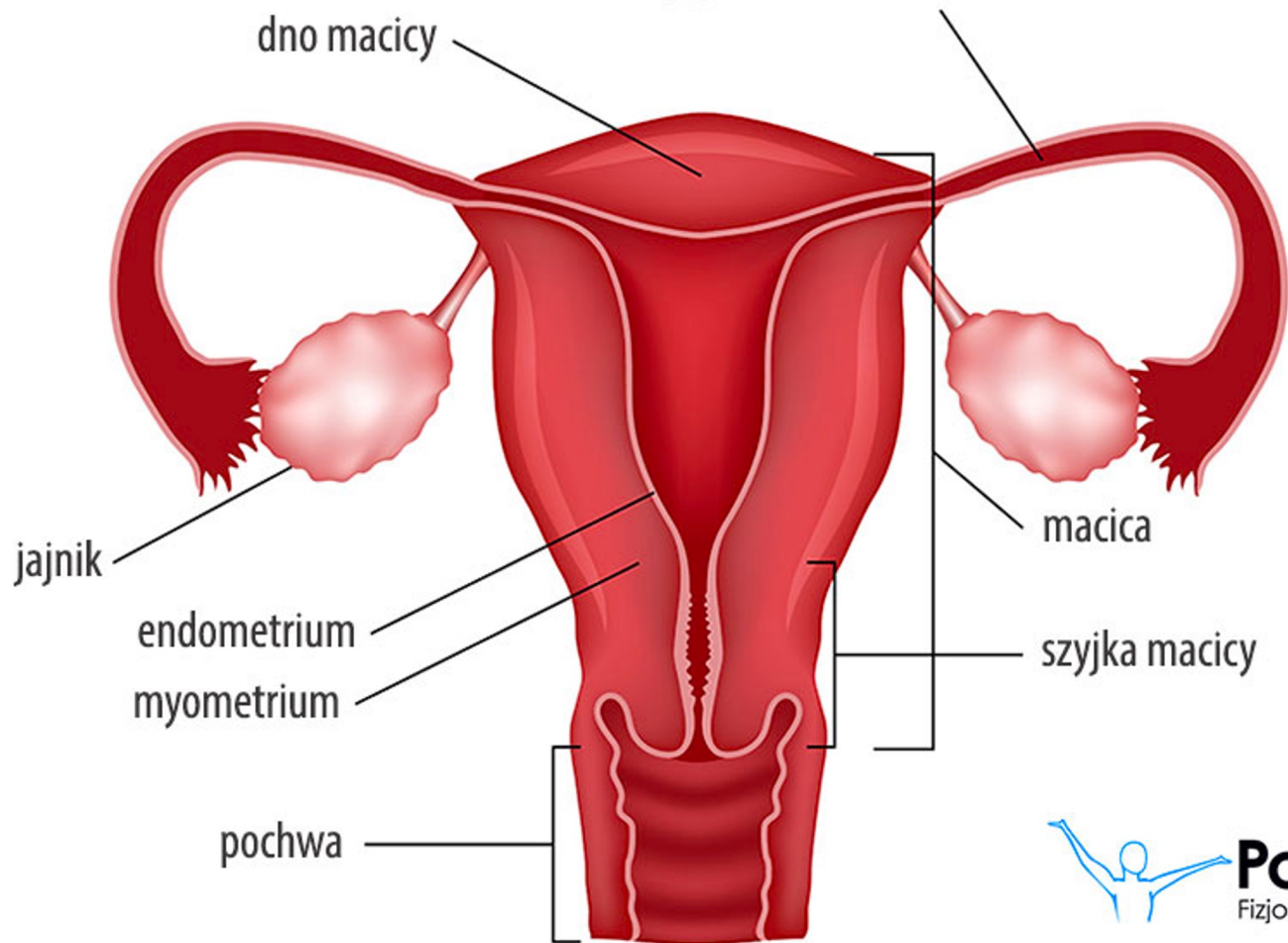
## ŻEŃSKIE NARZĄDY PŁCIOWE ZEWNĘTRZNE I WEWNĘTRZNE NARZĄDY MIEDNICY



## Łechtaczka (łac. *clitoris*)



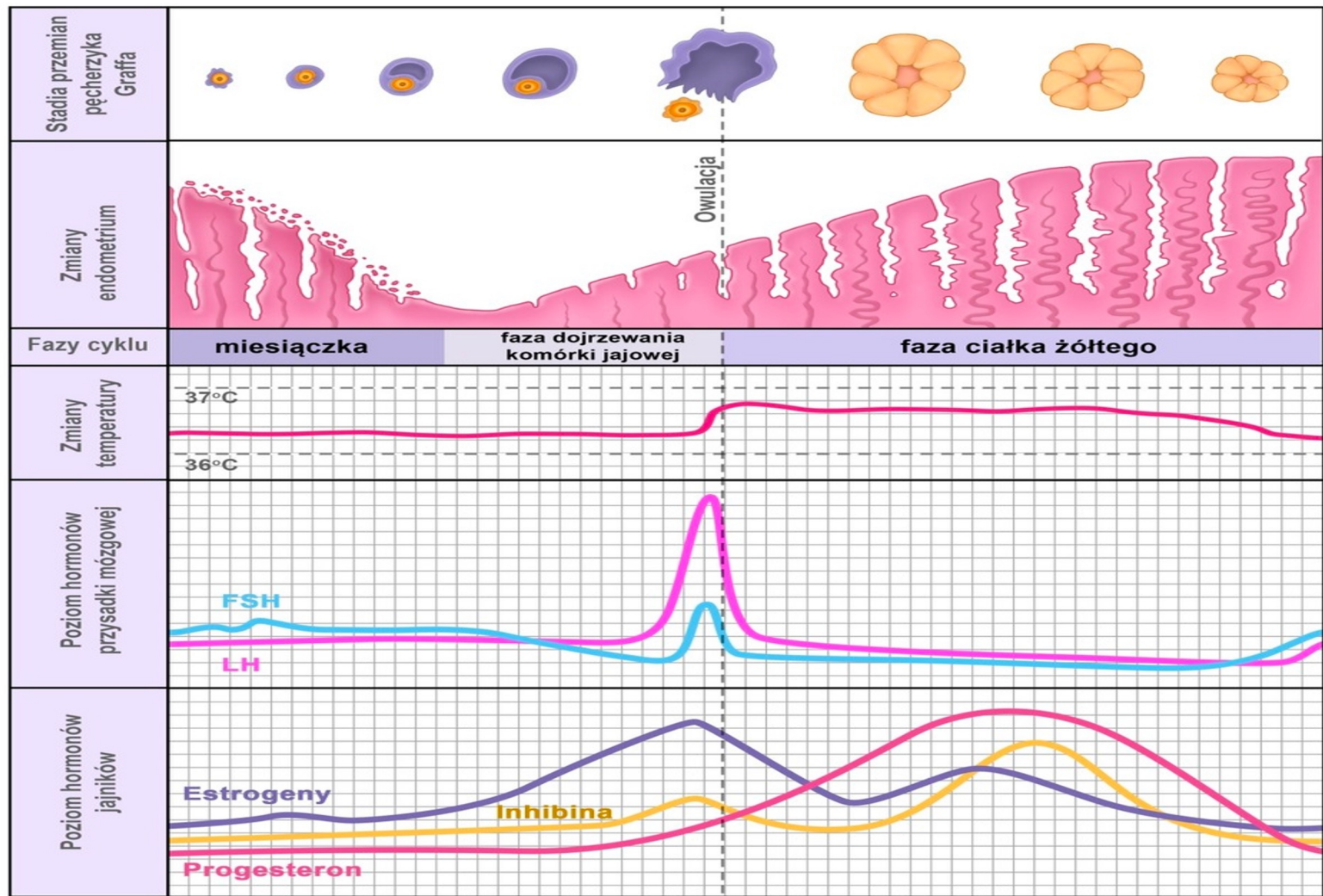
**jajowód (łac. *tuba uterina*)**



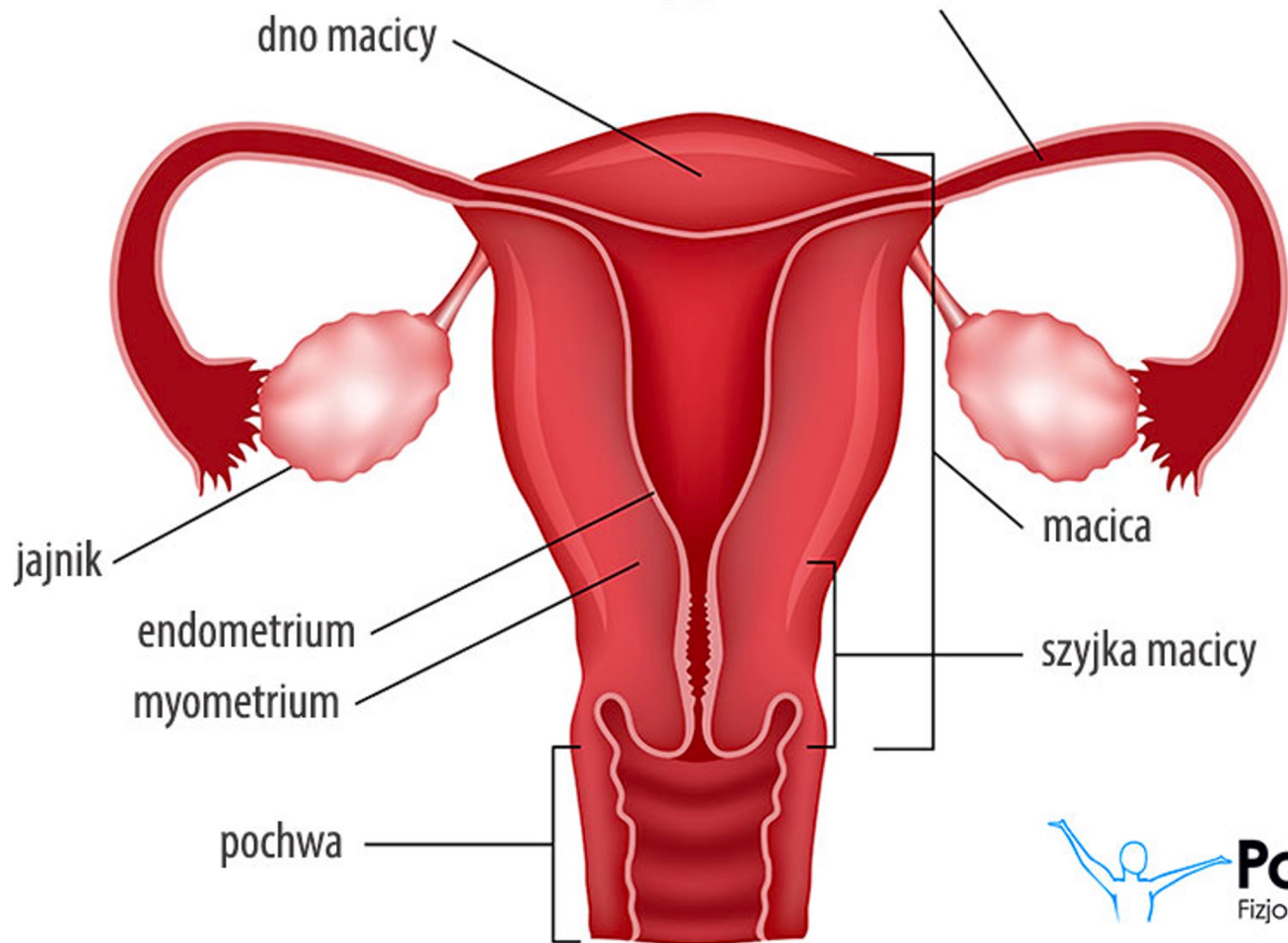
**Portal**  
Fizjoterapeuty

# Endometrium

- błona śluzowa macicy
- miejsce zagnieżdżenia się zapłodnionej komórki jajowej
- ulega cyklicznym przemianom w wyniku regulacji hormonalnej
- złuszcza się w czasie miesiączki

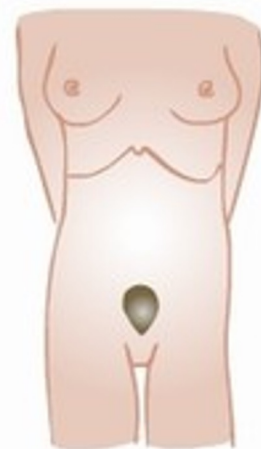
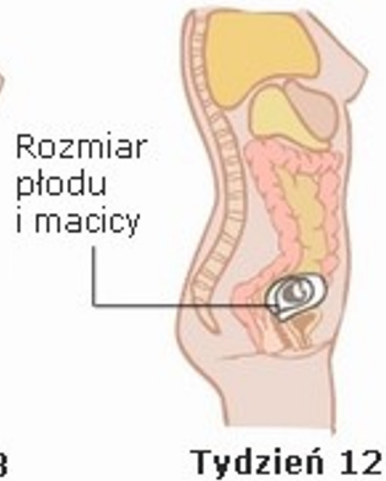
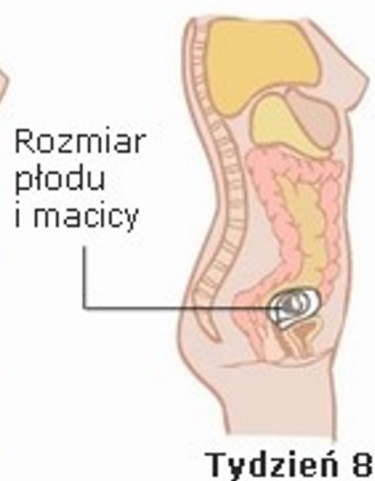
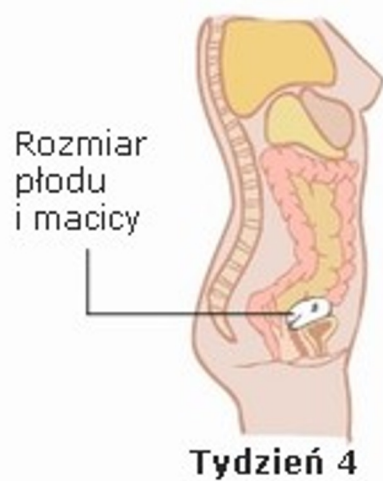


**jajowód (łac. *tuba uterina*)**

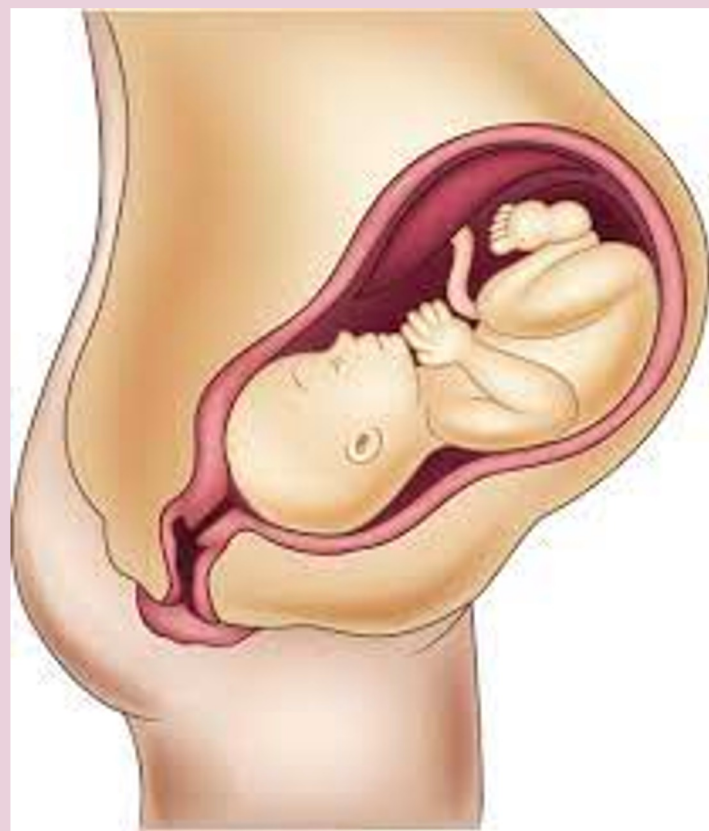

**Portal**  
Fizjoterapeuty

# Macica

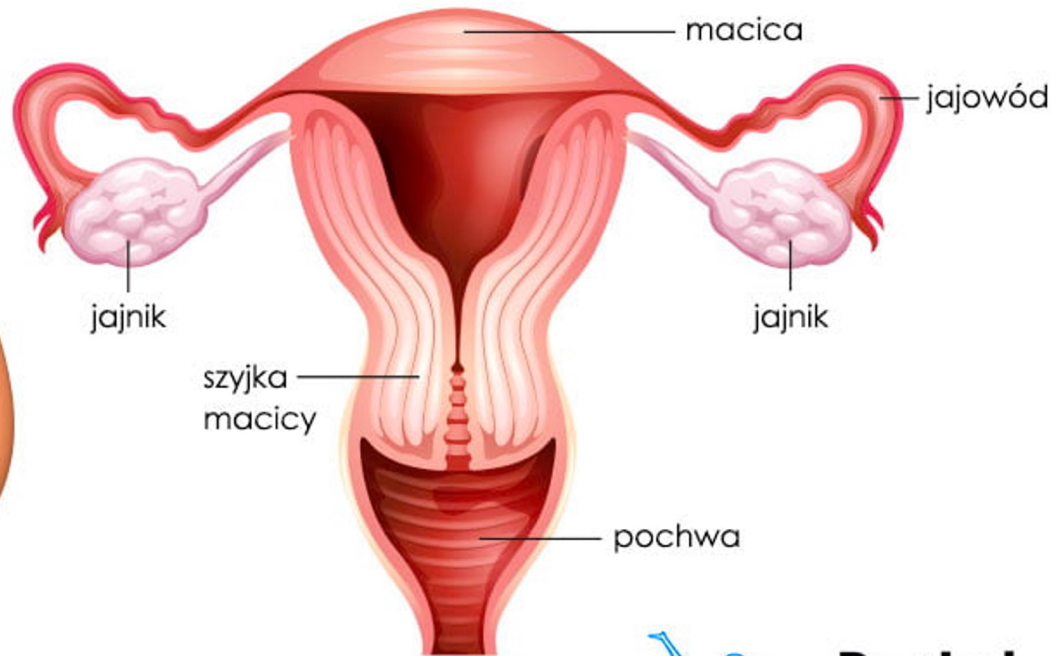
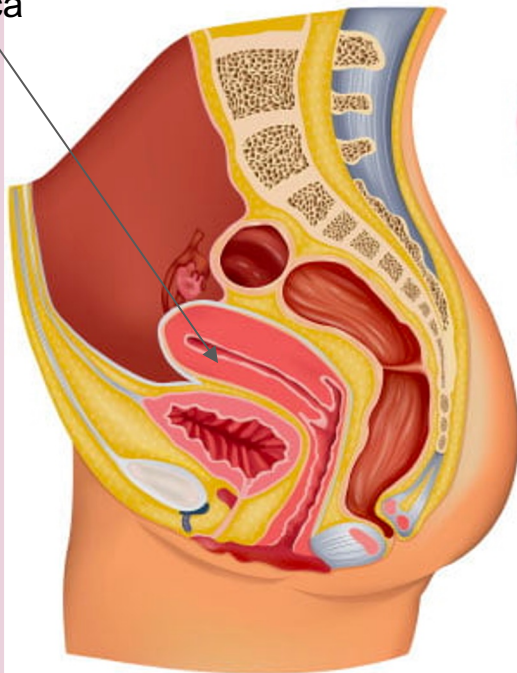


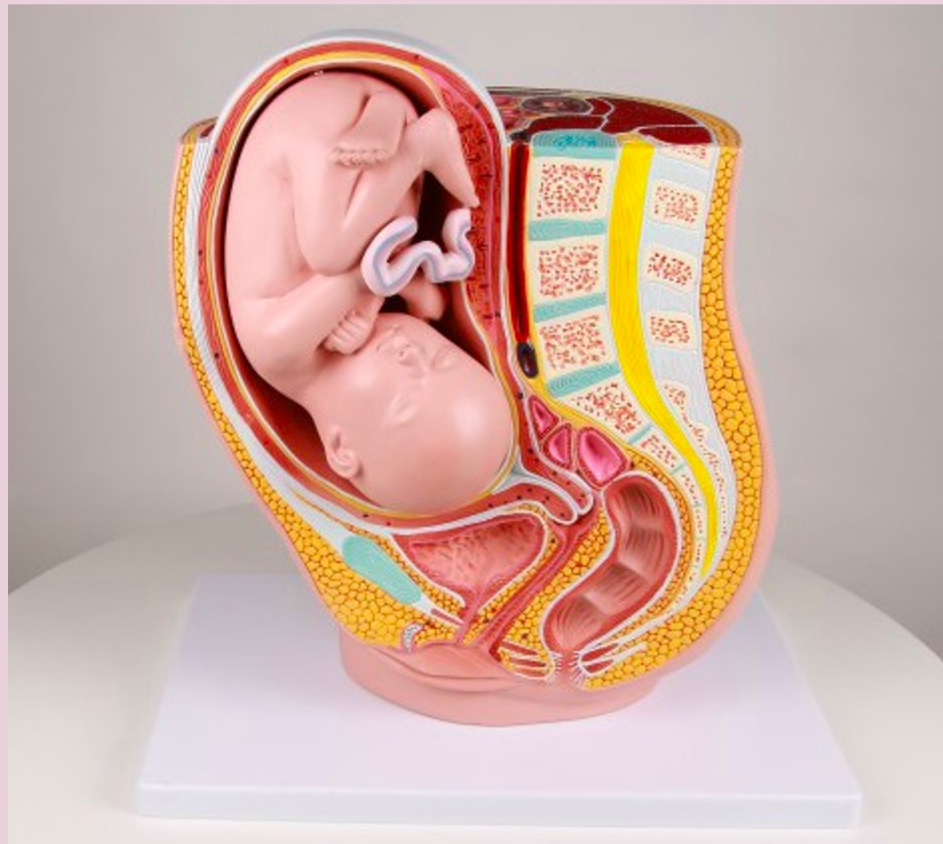



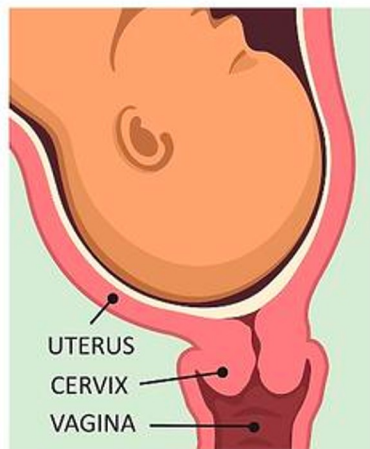
# Żeński układ rozrodczy

macica

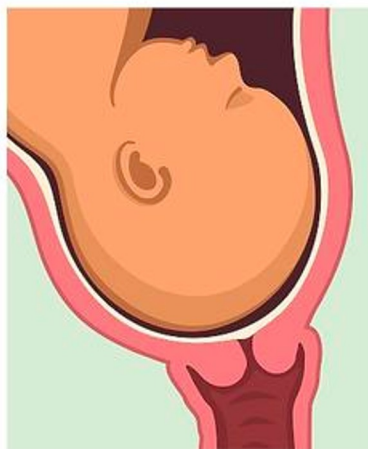



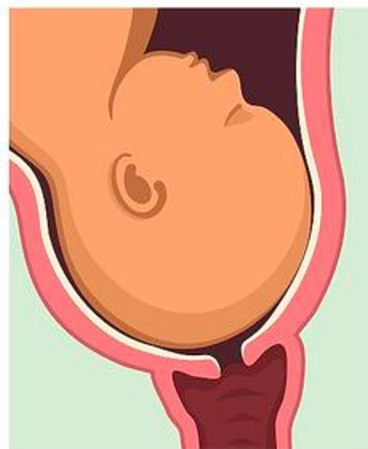# CERVICAL EFFACEMENT AND DILATION DURING LABOR



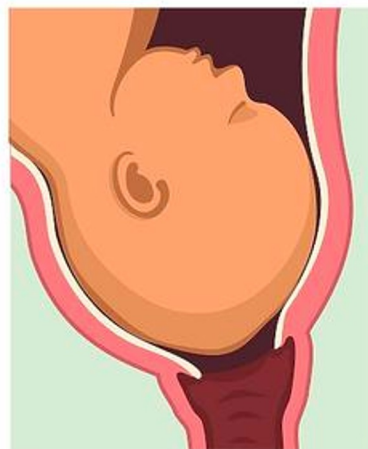CERVIX IS NOT  
EFFACED OR  
DILATED



CERVIX IS 50%  
EFFACED AND  
NOT DILATED

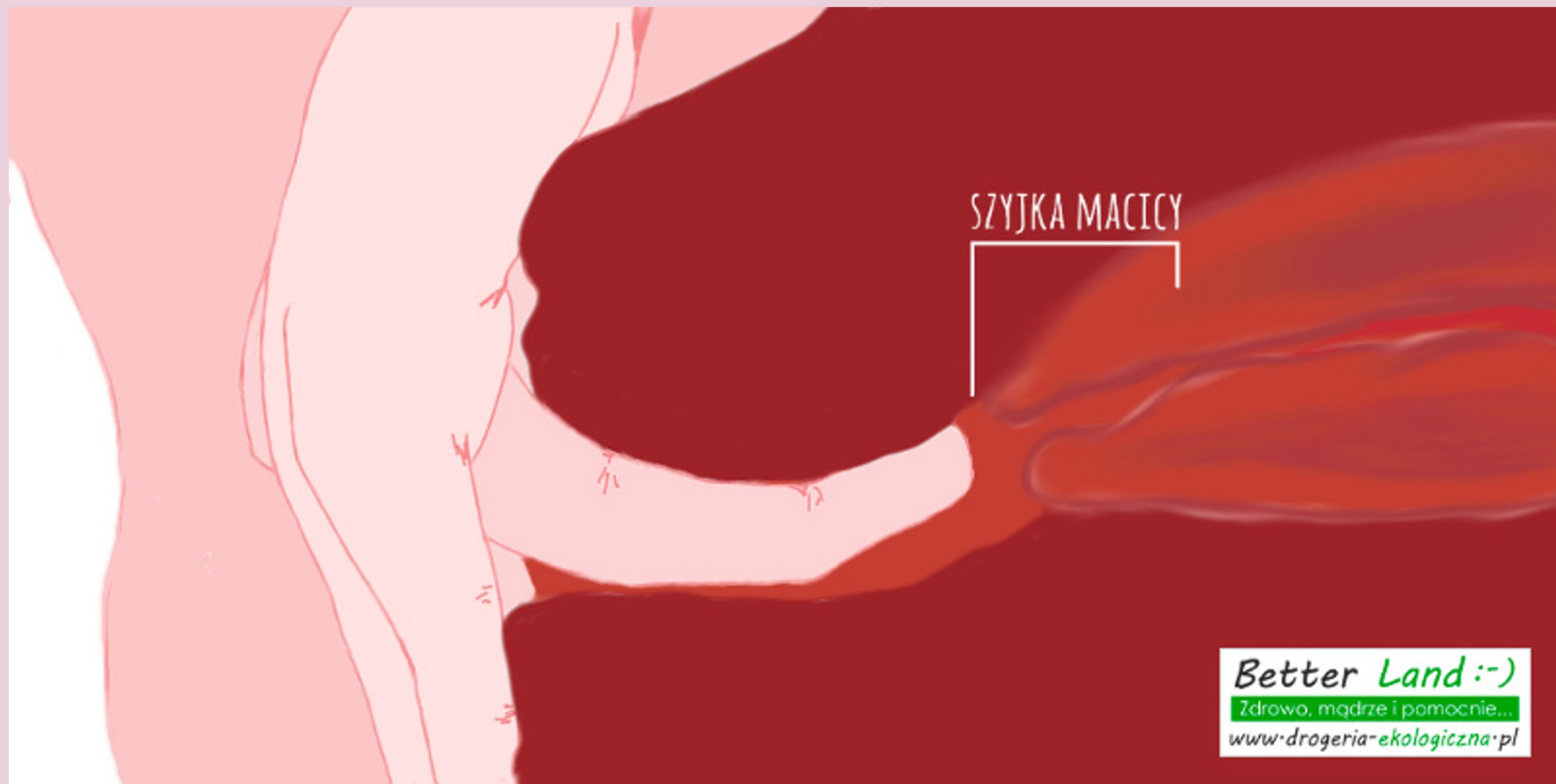


CERVIX IS 100%  
EFFACED AND  
DILATED TO 3 cm.



CERVIX IS FULLY  
EFFACED AND  
DILATED  
TO 10 cm.

# Położenie szyjki macicy

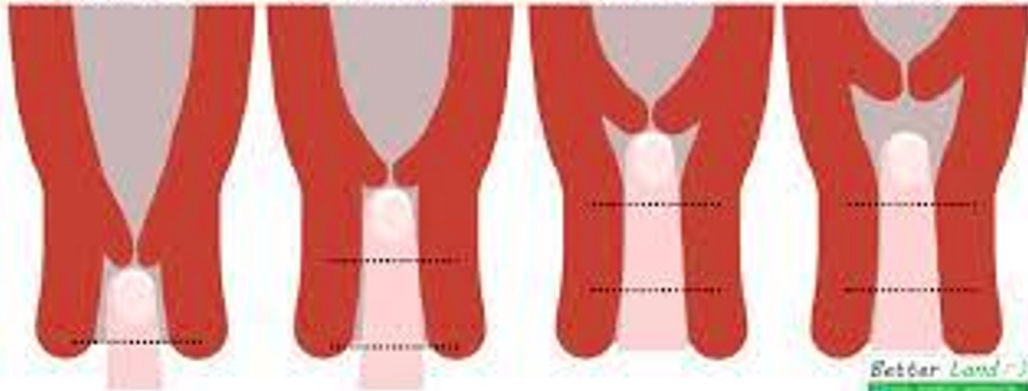


NISKO POŁOŻONA  
SZYJKA MACICY

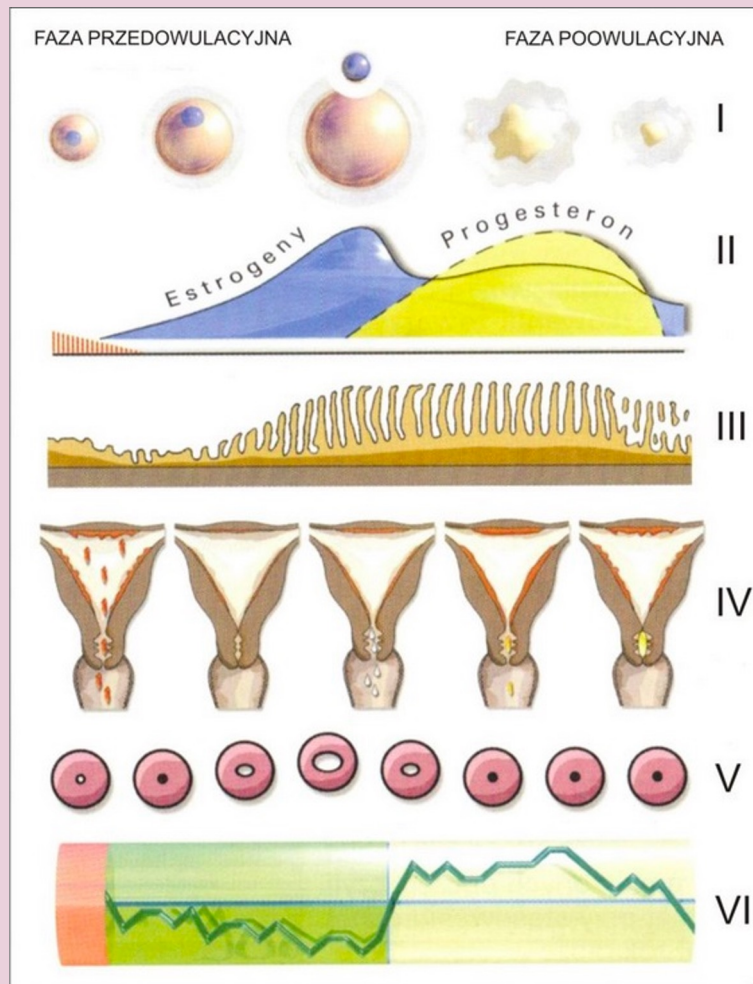
ŚREDNIO POŁOŻONA  
SZYJKA MACICY

WYSOKO POŁOŻONA  
SZYJKA MACICY

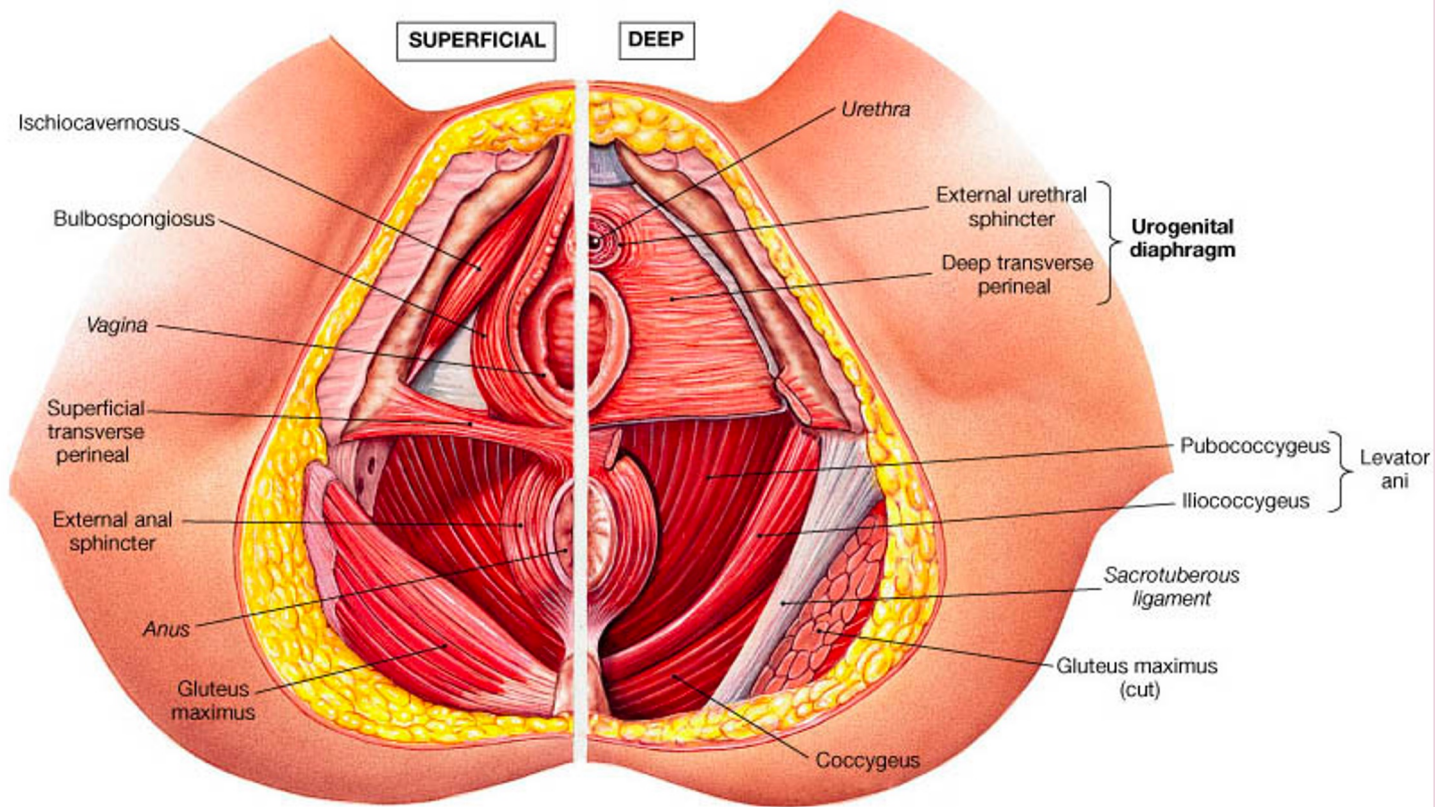
BARDOZO WYSOKIE  
POŁOŻENIE SZYJKI



Better Land  
www.dobryzemiec.pl



Ryc. 5. Schematyczna ilustracja zmian w cyklu miesięcznym u kobiety.



SUPERFICIAL

DEEP

Ischiocavernosus

Bulbospongiosus

Vagina

Superficial  
transverse  
perineal

External anal  
sphincter

Anus

Gluteus  
maximus

Urethra

External urethral  
sphincter

Deep transverse  
perineal

**Urogenital  
diaphragm**

Pubococcygeus

Iliococcygeus

**Levator  
ani**

Sacro-tuberous  
ligament

Gluteus maximus  
(cut)

Coccygeus

(a) Female



# Fizjoterapia uroginekologiczna

- przygotowanie do porodu
- po porodzie, także po cesarskim cięciu
- ból odcinka lędźwiowego kręgosłupa
- nietrzymanie moczu
- uczucie ciężkości, ciała obcego w pochwie
- poczucie niepełnego wypróżnienia
- problemy ze współżyciem – ból, brak czucia, brak satysfakcji